



[ANIMAL HEALTH & WELFARE \(/ADVOCATE/CATEGORY/ANIMAL-HEALTH-WELFARE\)](#)

---

# Cuatro cepas de AHPND identificadas en granjas de camarón de América Latina

Friday, 10 February 2017

By Jee Eun Han, D.V.M. Ph.D. , Kathy F.J. Tang, Ph.D. , Luis F. Aranguren, Ph.D. , Patharapol Piamsomboon, D.V.M., Ph.D. and Seung Hye Han, M.A.

## Actualización de EMS: Primer reporte sobre cepas patógenas de *Vibrio campbellii*

La enfermedad de necrosis hepatopancreática aguda (AHPND, por sus siglas en inglés), también conocida como Síndrome de Mortalidad Temprana (EMS, por sus siglas en inglés), es una grave enfermedad global del camarón cultivado que causa disfunción del hepatopáncreas e infecciones secundarias de *Vibrio*, y puede resultar en mortalidad de 100 por ciento en las etapas juveniles de los animales.

La enfermedad comenzó en China en 2010 y se ha extendido actualmente a instalaciones acuícolas en Vietnam, Malasia, Tailandia, Filipinas, México y gran parte de América Latina. Se estima que las pérdidas por EMS superan los 1.000 millones de dólares por año.

La literatura reporta AHPND como causada por una cepa única de *Vibrio pahaemolyticus*, una bacteria omnipresente que coloniza el alimento no consumido y los lodos orgánicos en los fondos de los estanques de cultivo, así como las mudas quitinosas de los camarones y los revestimientos estomacales de los animales, y es transmitida horizontalmente de camarón a el camarón y verticalmente desde reproductores a huevos. Aquí presentamos el primer reporte que describe la patogenicidad de cepas AHPND no-*V. paraahaemolyticus*.



AHPND es una enfermedad global importante del camarón cultivado que afecta seriamente la industria en muchos países de Asia y América Latina. Foto de Darryl Jory.

## Aislamiento bacteriano e identificación de AHPND

Se aislaron cuatro cepas de *Vibrio* (16-902/1, 16-903/1, 16-904/1 y 16-905/1) o de estómagos de camarón enfermo o de muestras de sedimento de granjas afectadas por AHPND en América Latina durante 2016. Las identificaciones bacterianas se llevaron a cabo utilizando la secuenciación de 16S rRNA y ensayos de PCR específicos a *Vibrio* dirigidos al gen *hly*. Estas bacterias se cultivaron en TSB+ (caldo de soya Tryptic más NaCl al 2%) a 28-29 grados-C con agitación suave (100 rpm) y se ensayaron adicionalmente por PCR de AHPND con cebadores dirigidos a *pirAB<sub>vp</sub>*.

Mediante los ensayos de PCR, estas 4 cepas se identificaron a *V. campbellii* mediante el análisis de secuencia del 16S rRNA y por la PCR del gen *hly*. Estas cepas de *V. campbellii* tenían ambos genes *pirA<sub>vp</sub>* and *pirB<sub>vp</sub>* (Tabla).

## Bioensayos de patogenicidad AHPND

Determinamos la patogenicidad de una cepa representativa de AHPND *V. campbellii* (16-904/1) mediante bioensayos de camarón. Tres tanques de 90-L se llenaron con agua de mar artificial (salinidad de 25 ppt y temperatura a 28 grados-C) y se sembraron *P. vannamei* libres de patógenos específicos (SPF) en cada tanque (N = 20, peso: 2.0 g). Para la infección, cada cepa se cultivó en TSB+ durante la noche con agitación suave (100 rpm) para alcanzar  $1 \times 10^9$  UFC/mL, y los camarones fueron expuestos al cultivo bacteriano por inmersión a una concentración de  $2 \times 10^5$  UFC/mL de agua. Los camarones fueron monitoreados para mortalidad cada 12 horas. Además, cepas de AHPND *V. parahaemolyticus*, 13-028/A3 (cepa de Vietnam, 2013) se ensayaron como control positivo.

Durante los ensayos, no se observó mortalidad durante el período de bioensayo de cinco días en un control negativo. Sin embargo, la cepa 16-904/1 de *V. campbellii* que contenía *pirAB<sub>vp</sub>* causó AHPND en *P. vannamei* y todos los camarones pasaron a ser moribundos o murieron en dos días, igual que un control positivo (Tabla).

Cepa	Origen (año)	VpPirAB (a)	Patogenicidad (b)
AHPND <i>V. campbellii</i> 16-902/1	América Latina (2016)	Pos	Not determined
AHPND <i>V. campbellii</i> 16-903/1	América Latina (2016)	Pos	Not determined
AHPND <i>V. campbellii</i> 16-904/1	América Latina (2016)	Pos	Pathogenic
AHPND <i>V. campbellii</i> 16-905/1	América Latina (2016)	Pos	Not determined
AHPND <i>V. parahaemolyticus</i> 13-028/A3	Vietnam (2013)	Pos	Pathogenic

## Histopatología

Para histopatología, los camarones se fijaron en Davidson de alcohol-formalina-ácido acético (AFA), y se analizaron para histopatología. Las muestras fijadas por AFA de Davidson se procesaron, se embebieron en parafina y se seccionaron (4  $\mu$ m de espesor) de acuerdo con métodos estándar. Después de la tinción con hematoxilina y eosina (H & E), las secciones se analizaron por microscopía óptica.

El control negativo (no-AHPND *V. parahaemolyticus*) mostró la apariencia normal del hepatopancreas (Figura A). Sin embargo, camarones desafiados por la cepa de *V. campbellii* 16-904/1 que contiene *pirAB<sub>vp</sub>* fueron confirmados para AHPND por examen histológico (Figuras E&F). Los signos histológicos mostraron una grave necrosis de los túbulos del hepatopancreas con un desprendimiento masivo de células epiteliales e infiltraciones hemocíticas en los túbulos gravemente afectados en el camarón. La mortalidad y los signos histológicos fueron aún mayores que en los controles positivos (AHPND *V. parahaemolyticus*) (Figuras G&H).

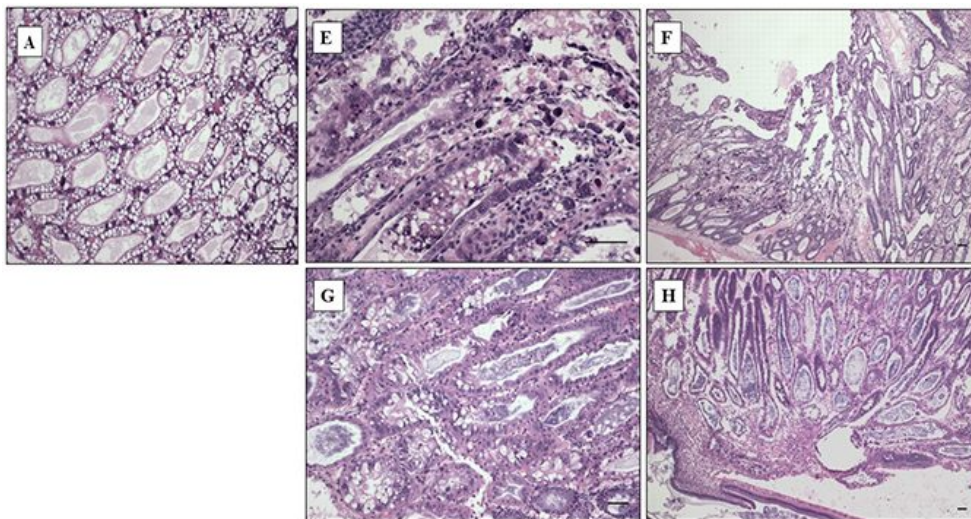



Figura A – H. Características histopatológicas del hepatopáncreas del camarón *P. vannamei*. Los camarones fueron desafiados por cepas no-AHPND *V. parahaemolyticus*, AHPND *V. campbellii* y AHPND *V. parahaemolyticus*. (A): El control negativo (no-AHPND *V. parahaemolyticus*), mostró la apariencia normal del hepatopancreas; (E & F): Los camarones desafiados por la cepa AHPND *V. campbellii* mostraron la fase aguda típica con necrosis progresiva y desprendimiento masivo de células del epitelio de los túbulos hepatopancreáticos; (G&H): Camarones desafiados por la cepa AHPND *V. parahaemolyticus* (control positivo) mostraron una fase terminal típica caracterizada por un desprendimiento masivo de células del epitelio de los túbulos hepatopancreáticos e infiltración hemocítica por infección bacteriana masiva. Tinción de hematoxilina/eosina-floxina de Mayer-Bennett. Barras de escala = 60  $\mu$ m.

## Perspectivas

Nuestros resultados de cepas de contienen *V. campbellii* que contienen 4 *pirAB<sub>vp</sub>* confirman que estas cepas son patogénicas a camarones en bioensayos y causan AHPND. Este es el primer reporte que describe la patogenicidad de cepas AHPND no-*V. parahaemolyticus*. Estos hallazgos confirmaron que *pirAB<sub>vp</sub>* son los genes de virulencia responsables de AHPND y también indican una transferencia horizontal de genes entre diferentes especies bacterianas (de *V. parahaemolyticus* a *V. campbellii*) en estanques naturales.

## Authors



### **JEE EUN HAN, D.V.M. PH.D.**

Corresponding author

CJ CheilJedang Feed & Livestock Research Institute,  
CJ Blossom Park,

Suwon-si, Gyeonggi-do, Korea

[hanje1223@gmail.com](mailto:hanje1223@gmail.com) (<mailto:hanje1223@gmail.com>).



**KATHY F.J. TANG, PH.D.**

School of Animal and Comparative Biomedical Sciences  
University of Arizona  
Tucson, AZ 85721 USA

**[fengjyu@email.arizona.edu](mailto:fengjyu@email.arizona.edu)** (<mailto:fengjyu@email.arizona.edu>).



**LUIS F. ARANGUREN, PH.D.**

School of Animal and Comparative Biomedical Sciences  
University of Arizona  
Tucson, AZ 85721 USA

**[lfarangu@email.arizona.edu](mailto:lfarangu@email.arizona.edu)** (<mailto:lfarangu@email.arizona.edu>).



**PATHARAPOL PIAMSOMBOON, D.V.M., PH.D.**

School of Animal and Comparative Biomedical Sciences

University of Arizona,

Tucson, Arizona, USA

[ake11122@hotmail.com](mailto:ake11122@hotmail.com) (<mailto:ake11122@hotmail.com>)



**SEUNG HYE HAN, M.A.**

Department of Public Administration,

Yonsei University

Seoul, Korea

[orchid02@yonsei.ac.kr](mailto:orchid02@yonsei.ac.kr) (<mailto:orchid02@yonsei.ac.kr>)

Copyright © 2016–2018  
Global Aquaculture Alliance